

# Die operative Therapie der idiopathischen Adoleszentskoliose

Positionspapier des Vereins Skoliose Schweiz

Jeszenszky D<sup>1</sup>, Hasler C<sup>2</sup>, Farshad M<sup>3</sup>, Fekete TF<sup>1</sup>

---

<sup>1</sup> Wirbelsäulenchirurgie, Schulthess Klinik, Zürich und Kinderspital Zürich

<sup>2</sup> Orthopädie, Universitäts-Kinderspital beider Basel

<sup>3</sup> Universitäres Wirbelsäulenzentrum Zürich, Universitätsklinik Balgrist, Zürich

## **Korrespondenzadresse**

PD. Dr. med. Dezső Jeszenszky  
Ärztlicher Beirat des Vereins Skoliose Selbsthilfe Schweiz  
Chefarzt Wirbelsäulenchirurgie  
Schulthess Klinik, Zürich  
Lengghalde 2, 8008 Zürich  
Telephon +41 44 385 7437  
E-Mail [dezsoe.jeszenszky@kws.ch](mailto:dezsoe.jeszenszky@kws.ch)

## Einleitung

Bezüglich Definition, Epidemiologie, Ätiologie sowie konservativen Therapiemöglichkeiten der idiopathischen Adoleszentskoliose (AIS) verweisen wir auf unser erstes Positionspapier.

Skoliosen grösseren Ausmasses (Cobb-Winkel grösser  $40^\circ$ ) konnten unter konservativer Therapie bis zum Wachstumsabschluss selten ordentlich korrigiert werden. Ausserdem blieb die Korrektur oft nicht auf längere Zeit erhalten. Dieses Erkenntnis führte Anfang des 20. Jahrhunderts zu den ersten Versuchen, mit Hilfe der Spondylodese (Versteifung) die dauerhafte und solide Fixation der Wirbelsäule zu erreichen und somit einem weiteren Progress der Krümmung vorzubeugen. 1924 beschrieb Hibbs seine Methode der operativen Fusion und Korrektur mit Gipskorsett [1]. Die solide Spondylodese ist bis heute das wichtigste Element der operativen Skoliosebehandlung geblieben.

Ursprünglich wurde die Korrektur präoperativ durch Korrekturgipse oder Extensionsbehandlungen erreicht und musste durch ähnliche Methoden bis zum Abschluss der Spondylodese aufrechterhalten werden. Aus diesem Grund wurde im Laufe der Zeit nach besseren Korrektur- und Fixationsmethoden, vor allem durch hintere Zugangswege, gesucht. Nach ersten Versuchen durch konkavseitige Metallverstreben und konvexseitige Zuggurtung in den 1950er Jahren wurde die Idee von Harrington 1961 technisch perfektioniert. Eine weitere Ausdehnung der operativen Möglichkeiten stellen die Eingriffe von vorne im Bereich der Wirbelkörperreihe dar. Das erste Schrauben-Kabel-Zuggurtungssystem wurde von Dwyer 1969 entwickelt und veröffentlicht. Ausgehend von den frühen Arbeiten von Roy-Camille 1976 wurden die modernen Pedikelschrauben und Fixateur-interne-Systeme für die dorsale Wirbelsäulen Chirurgie entwickelt. Seit Anfang der achtziger Jahre erfreuen sie sich größter Popularität.

Die chirurgische Behandlung der idiopathischen Adoleszentskoliose ist der häufigste Eingriff bei Wirbelsäulendeformitäten. Aus diesem Grund ist diese Operation auch der am besten standardisierte chirurgische Eingriff in der Deformitätenchirurgie, trotz der Vielzahl verschiedener Krümmungsformen. Eine ständige Weiterentwicklung der Skoliosechirurgie ist praktisch seit 100 Jahren und auch heute noch zu beobachten.

## **Ziel der chirurgische Therapie**

Sowohl konservative als auch operative Therapien haben das Primärziel eine Progredienz der Krümmungen aufzuhalten. Zusätzliches Ziel der operativen Therapie ist die nahezu vollständige Korrektur der Skoliose. Somit kann nicht nur der weiteren Verschlechterung der bereits bestehenden Deformität (inklusive Nebenkrümmungen) vorgebeugt werden, sondern auch das äußere Erscheinungsbild verbessert werden. Dadurch können die kurz- und langfristigen Komplikationen minimiert werden. Zudem haben ein Drittel der adoleszenten Patienten Schmerzen, die durch eine Skolioseaufrichtungsoperation wesentlich reduziert werden können [2].

## **Indikation für die chirurgische Therapie**

Skoliose-Patienten im adoleszenten Alter sind in den meisten Fällen beschwerdefrei. Somit basiert die chirurgische Indikationsstellung in erster Linie auf Prävention, denn unbehandelte, vernachlässigte Skoliosen können durch Progredienz verheerende Folgen haben, wie z.B. eingeschränkte Lungenfunktion, psychosoziale Probleme, aber auch Schmerzen. Skoliosen über 50° neigen auch nach Wachstumsabschluss zur Progredienz, insbesondere im thorakalen Bereich [3]. Somit ergibt sich generell die Indikation zur chirurgischen Behandlung kurz vor dem oder beim Wachstumsabschluss über einem Cobbwinkel von 45°-50° (Hasler - Positionspapier des VSS) [4]. Der Krümmungsgrad an sich dient lediglich als Anhaltspunkt für die chirurgische Indikationsstellung. Weitere Aspekte müssen ebenfalls berücksichtigt werden:

- Morphologische Aspekte der Krümmung(en):
  - o Radiologisches Ausmass (Koronare Cobb-Winkel der Hauptkrümmung)
  - o Form, Lokalisation und Flexibilität (Krümmungstypen und Subgruppen)
  - o Gesamtstatik (Coronales Lot, Sagittales Profil)
- Klinische/kosmetische Deformierung des Körpers
  - o Schulter- und Beckenstand, Rippenbuckel, Lendenwulst, Taillenasymmetrie
- Progredienz (Zunahme) der Krümmung
  - o Antizipierte Progredienz – Wachstumsstadium (Knochenalter, Menarche/Stimmbruch)

- Radiologisch nachgewiesene Progredienz
- Verschlechterung der Krümmung trotz Korsetttherapie (oder anderer konservativer Massnahmen)

Der starke Zusammenhang zwischen dem Progredienzrisiko und dem Krümmungsgrad respektive Alter ist aus Tabelle 1 ersichtlich [5].

<b>Cobb Winkel ° - initial</b>	<b>10-12 Jahre</b>	<b>13-15 Jahre</b>	<b>16 Jahre</b>
<b>&lt;20°</b>	25%	10%	0
<b>20°-29°</b>	60%	40%	10%
<b>30°-59°</b>	90%	70%	30%
<b>&gt;60°</b>	100%	90%	70%

Aus der Tabelle wird ersichtlich, dass bei einer ausgeprägten Krümmung auch nach Wachstumsabschluss mit einer Progredienz gerechnet werden muss.

Andere sehr wichtige Faktoren wie Rumpfasymmetrie (Rotation) und Körperbalance spielen in der Entscheidung zur operativen oder nicht-operativen Behandlung auch eine wichtige Rolle. Entsprechend kann zum Beispiel eine Skoliose im Lendenbereich von 35 Grad nach Cobb mit einer fortgeschrittenen seitlichen Verschiebung (koronare Lotabweichung) zur operativen Indikation führen. Ebenso können einbogige thorakolumbale oder lumbale sogenannte dekompenzierte Krümmungen schneller eine Indikation zur chirurgischen Behandlung ergeben als eine kompensierte doppel- oder trippelbogige Krümmung.

Je älter und reifer die Patienten werden, desto entscheidender ist das Beschwerdebild bei der Indikationsstellung. Bei Erwachsenen besteht eine Operationsindikation bei krümmungsbedingten Schmerzen, die auf konservative Behandlung nicht ansprechen, oder bei Krümmungszunahme mit entsprechender Zunahme der Symptome und Funktionsdefizite. Jugendliche können den Operationszeitpunkt ins Erwachsenenalter verschieben, allerdings haben Erwachsene häufig weniger flexible Krümmungen, was das Korrekturergebnis

beeinträchtigen und die Länge der Spondylodese ausdehnen kann [6]. Zusätzlich ist die Rate an Komplikationen im Erwachsenenalter bei bestimmten Operationstechniken erhöht. Die Komplikationen im Erwachsenenalter beinhalten Pseudoarthrosen sowie proximale und distale Anschlusskyphosen. Die postoperative Rekonvaleszenzzeit ist verlängert.

Wenn die Indikation zum chirurgischen Eingriff gestellt wird, erwartet man, dass das Kurz- und Langzeitergebnis besser wird als bei konservativer Therapie. Die kurzfristigen Resultate (2-5 Jahre) der chirurgischen Behandlung sind gut dokumentiert und ermutigend. Die mittelfristigen Resultate (5-10 Jahre) nach modernen chirurgischen Massnahmen sind ebenfalls verfügbar, aber durch die rasante Entwicklung chirurgischer Techniken und Methoden hinkt die Erhebung der Ergebnisse den Änderungen der Therapie hinterher. Die wenigen verfügbaren Publikationen über Langzeitergebnisse berichten insgesamt über ein gutes Outcome [7-9].

Präoperativ muss ein genauer operativer Plan erstellt werden. Dies ist eine Gratwanderung zwischen optimaler Korrektur und kürzester Spondylodese. Eine zu kurzstreckige Spondylodese und ungenügende Korrektur würde die Ziele der Skoliosechirurgie verfehlen. Eine zu lange Spondylodese kann zwar die Wirbelsäule maximal begradigen, dennoch bleiben die kurz- und langfristigen Resultate durch die eingeschränkte Beweglichkeit der Wirbelsäule und potenzielle epi- und subfusionale Degenerationen gefährdet.

Die Auswahl der Fusionsstrecke und die Anwendung der Korrekturtechniken haben sich kontinuierlich verbessert. Sowohl die Implantate als auch die Instrumente haben unsere Möglichkeiten zur Korrektur erleichtert. Eine grosse Hilfe zur Operationsplanung bietet die Lenke-Klassifikation der AIS [10]. Kurz zusammengefasst definiert diese Klassifikation strukturelle Krümmungen und nicht strukturelle Krümmungen. Die Hauptkrümmung (Krümmung mit dem grössten coronalen Cobbwinkel) ist stets strukturell. Die Nebenkrümmungen werden je nach Flexibilität und sagittalem Profil als strukturell oder flexibel (nicht-strukturell) klassifiziert. Strukturelle Krümmungen sollten fusioniert werden. Flexible Krümmungen können sich im Rahmen der Korrekturspondylodese der strukturellen Krümmungen genügend begradigen.

Obwohl sich die Lenke-Klassifikation als eine gute Grundlage zur Auswahl der optimalen Fusionstrecke durchgesetzt hat, bleibt die Auswahl der Fusionsstrecke für jeden individuellen Patient eine Folge logischer Überlegungen und ähnelt Kunst mehr als Wissenschaft. Schulterbalance, Unterschiede in der segmentalen lumbalen Beweglichkeit, gesamtes coronales Profil, individuelle Bedürfnisse und Wünsche der Patienten, usw. müssen ebenfalls berücksichtigt werden.

### **Operationsverfahren (Chirurgische Techniken)**

Die moderne Skoliose-Chirurgie ist sicherer geworden, vor allem durch verbesserte präoperative Abklärungen (MRT der Neuraxis), Vorbereitung, Neuromonitoring und durch Einsatz der maschinellen Autotransfusion (Cell-Saver).

Das Neuromonitoring ist in der Deformitätenchirurgie zum Standard geworden. Mit diesem Verfahren werden intraoperativ die Funktionen der Nervenbahnen monitorisiert, und daraus können indirekt Schlüsse auf anatomische Integrität und physiologische Vorgänge gezogen werden. Je nach Stimulationsort und deren Ableitung werden verschiedene Modalitäten angewandt. Das Monitoring sensibler Qualitäten (SSEP) besteht aus elektrischer Stimulation der unteren Extremitäten, wobei die kortikale Antwort (Hirn) gemessen wird. Die Auswertung einer Messmodalität allein liefert keine zuverlässige Information, weshalb sich heutzutage das multimodale intraoperative Neuromonitoring durchgesetzt hat. Diese Technik beinhaltet sensorisch (SEP), motorisch (MEP) evozierte Potenziale, EMGs und D-Waves. Durch die Kombination unterschiedlicher Messmethoden ist diese Technik sehr verlässlich im Aufspüren von Änderungen der Rückenmarks- und Nervenfunktion. Sie gibt dem Chirurgen ein relativ rasches Feedback über die Folgen der Korrektur auf die neurologische Situation. So können Funktionsbeeinträchtigungen des Rückenmarks rascher erkannt und somit irreversible Schäden vorgebeugt werden [11].

Die Operation zur Korrektur der Wirbelsäule erfolgt in Vollnarkose. Da die konventionell-offene operative Skoliosetherapie mit hohem Blutverlust einhergehen kann, der Transfusionen erforderlich macht, ist eine adäquate Vorabinformation über den Typ der Deformität und das Ausmass der geplanten Operation durch den Chirurgen erforderlich. Alternativen, um die Gefahr der Fremdblutgabe zu minimieren, sind vor allem der Einsatz von Cell Saver, wobei während der Operation

abgesaugtes Blut nach Aufbereitung wieder zugeführt wird und so auf Fremdblut häufig verzichtet werden kann.

Eine höhere Fusionsrate im Bereich der instrumentierten Strecke wird heute durch autologe und homologe Knochentransplantation, demineralisierte Knochenmatrix oder neuentwickelte biologische Knochenersatzmaterialien erreicht.

Abhängig vom präoperativen Befund können verschiedene Operationstechniken in Frage kommen.

### 1. Chirurgische Behandlung durch hinteren Zugang

Beim Zugang von hinten wird der Rücken mittig inzidiert. Die Wirbelbögen und Wirbelgelenke werden freipräpariert. Die dorsale Instrumentation ist das am häufigsten angewandte Verfahren in der Skoliosechirurgie weltweit. Die ersten Implantate (mit dauerhaftem Erfolg) für die Skoliosebehandlung wurden von Harrington 1961 eingeführt [12]. Diese Technik basiert auf Distraktions- und Kompressionskräften durch ein Stab-Haken-System. Dieses System erzielte eine sehr gute Korrektur in der coronalen Ebene, erzeugte aber oft ein schlechtes abgeflachtes sagittales Profil (Flatback-Syndrom) [13] und häufig eine segmentale Kyphose im letzten instrumentierten Segment. Zudem ist es häufig zu Crankshaft-Phänomen gekommen [14]. Dies bedeutet, dass durch die Bremsung des Wachstums zwischen den kranialen und kaudalen Verankerungen und durch gleichzeitiges Wachstum der vorderen Elemente (Wirbelkörper) es trotz der Spondylodese zu einer Krümmungsprogredienz nach Operation kam. Trotz diesen Nachteilen fand diese Technik in der Deformitätenchirurgie weltweit eine sehr breite Anwendung.

Von der ersten Generation der Harrington-Instrumentation bis zu modernen Instrumentationen der dritten Generation, welche von Cotrel-Dubousset in den 80er Jahren entwickelt wurden [15], konnten erhebliche Fortschritte in der mehrdimensionalen Korrektur (in der Frontal-, Sagittal- und Transversalebene), der stabilen Fixation, der Verkürzung der erforderlichen Fusionsstrecke, sowie im Verzicht auf postoperative Korsett- oder Gips-Ruhigstellungen erzielt werden. Diese Fortschritte wurden durch eine Kombination aus sublaminären Drähten, Haken,

lumbalen Pedikel-Schrauben, sowie vorgebogenen Stäben und entsprechenden Verbindungselementen möglich.

Gegenwärtig werden am häufigsten Pedikelschrauben/Haken-Stabsysteme mit multisegmentärer Verankerung benutzt. Die Ausweitung der Verwendung von segmentalen Pedikel-Schrauben auf den Bereich der Brustwirbelsäule, eingeführt durch Suk, erlaubt zum einen eine bessere mechanische Fixation der drei Säulen, zum anderen eine multidimensionale Korrektur mit damit verbundener Reduzierung des Rippenbuckels. Ausserdem werden dadurch kürzere Fusionsstrecken im Vergleich zu Haken/Draht-Konstruktionen (z.B. Harrington-Luque) erreicht [16]. Nachteile der thorakalen Pedikel-Schrauben sind eine lange Lernkurve, erhöhte Kosten, Sicherheitsüberlegungen und Schwierigkeiten bei der Schraubenpositionierung bei dysplastischer Pedikelanatomie. Mit Hilfe von Pedikelschrauben-Stabsystemen sind folgende Korrekturmöglichkeiten vorhanden:

- a. Segmentale Kompression und Distraction
- b. Konturierung in situ
- c. Wirbeltranslation
- d. En block Derotation
- e. Regionale Derotation
- f. Direkte Wirbelkörperderotation
- g. Derotation durch unterschiedliche Stabkonturierung
- h. Cantilever-Technik (freitragender Ausleger)
- i. Traktion

Während der dorsalen Skoliose-Korrektur gibt es folgende Zusatz- und Hilfeingriffe:

- a. Dorsale Mobilisation mit Osteotomie (Ponte Osteotomie (PO), Smith-Peterson Osteotomie (SPO))  
Für rigide Krümmungen im thorakalen (PO) oder lumbalen Bereich (SPO) werden die Gelenke weit reseziert und damit eine Verbesserung der Korrektur ermöglicht [17]. Je nach Ausmass der Krümmung kann auch asymmetrisch gearbeitet werden, entsprechend der Bedürfnisse. Mit dieser Technik kann das Resultat Segment zu Segment 5-10 Grad nach Cobb verbessert werden.



b. Pedikel-Substraktions-Osteotomie

Bei ausgeprägteren und rigiden Krümmungen kann eine keilförmige Teilresektion der einzelnen Wirbelkörper durchgeführt werden. Hier wird meistens ein Teil der Wirbelbögen mit einem Teil des Wirbelkörpers zusammen entfernt [18-20]. Mit dieser Technik kann das Resultat 10-25 Grad nach Cobb pro Wirbel verbessert werden.

c. Wirbelkörper-Resektion

Wenn die Hauptkrümmung mehr als 90 oder 100 Grad nach Cobb progredient ist und die Rigidität sehr ausgeprägt ist, können die vorher erwähnten Verfahren kombiniert werden. Damit kann durch einen hinteren Zugang eine gute Mobilität und Korrektur erreicht werden. Zusätzlich können bei Bedarf mehrere Wirbelkörper von hinten entfernt werden und die Korrektur dadurch weiter verbessert werden [21]. Diese Resektion erlaubt pro Segment bis zu 35 Grad nach Cobb Korrektur. Diese Zusatz- und Hilfeingriffe sind jedoch mit mehr Komplikationen verbunden und bedürfen eine Behandlung in geeigneten Wirbelsäulenzentren.

d. Rippenbuckelresektion, Rippenosteotomie (Thorakoplastik)

Harmonische, grössere Rippenbuckel sind mit der heute möglichen Derotationstechnik in der Regel korrigierbar.

Sollte eine ausreichende Korrektur bei rigiden Krümmungen (trotz oben genannter Massnahmen) nicht erreicht werden können, kann in vielen Fällen eine ergänzende Thorakoplastik zur kosmetischen Verbesserung durchgeführt werden [22].

Zur Korrektur des Rippenbuckels können die konvexeitigen Rippen im maximalen Buckelbereich dargestellt werden. Man beginnt mit der Stückresektion der prominentesten Rippe im Scheitelbereich und weitet dies Rippe für Rippe nach kranial und kaudal aus. Im Normalfall werden 4-6 Rippen reseziert. Die entfernten Rippen können zur dorsalen Fusion verwendet werden. Im Fall eines Rippenbuckels von mehr als 15 Grad klinisch oder auf dem tangentialen Röntgenbild im Vergleich zur Horizontalen sollte dieser Zusatzeingriff generell in Erwägung gezogen werden. Dadurch wird ausserdem die Beweglichkeit der Wirbelsäule und Möglichkeit zur Korrektur verbessert. Zur Anhebung des Rippenbogens können die konkavseitigen

Rippen nahe entlang der Wirbelsäule durchtrennt werden. Die Rippen können auch kostotransversal und/oder kostovertebral mobilisiert werden.

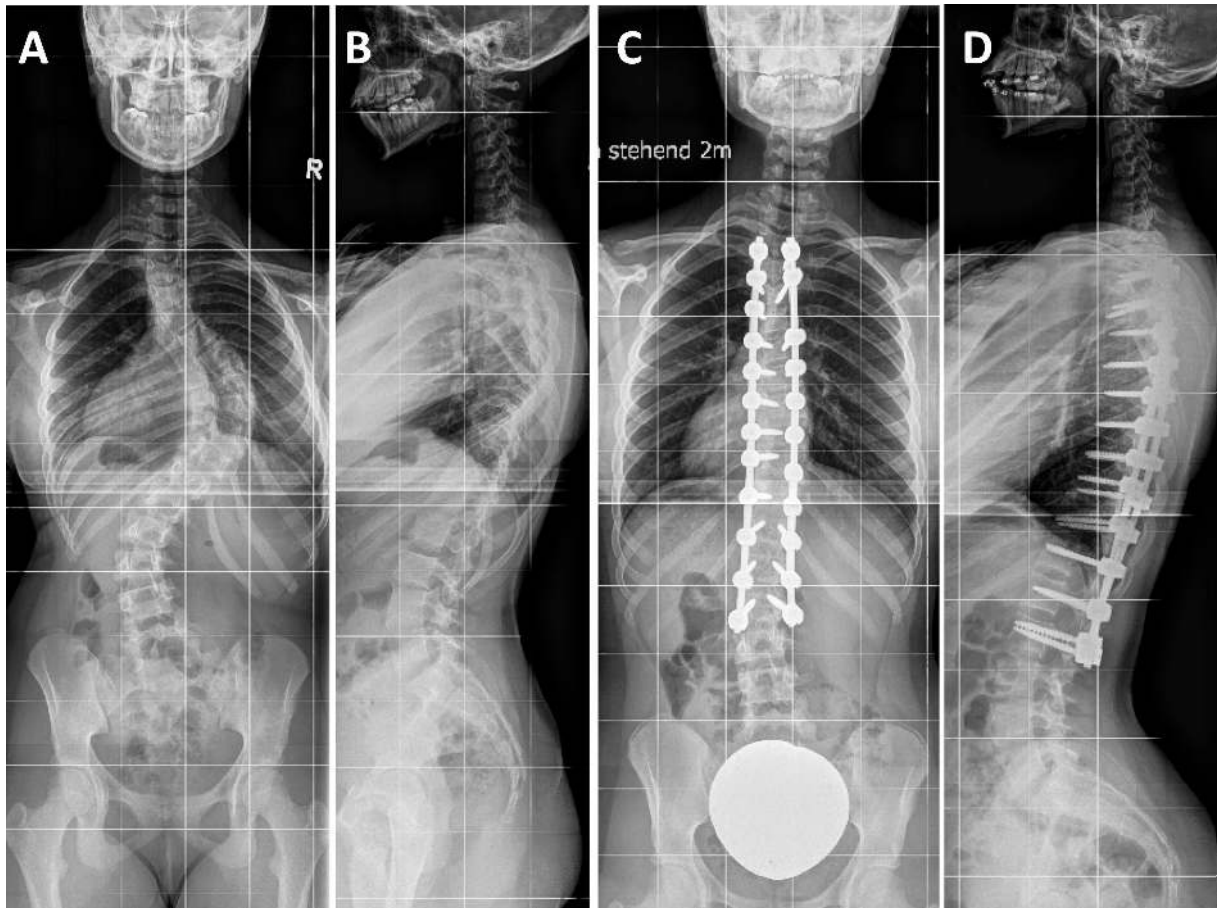


Abbildung 1: 13-jährige Patientin mit zunehmender Krümmung bei idiopathischer Skoliose. Röntgenbilder der gesamten Wirbelsäule in zwei Ebenen (A) und (B) zeigen eine idiopathische rechtskonvexe thorakale Skoliose Lenke Typ II mit einem Cobb-Winkel der Hauptkrümmung von  $82^\circ$  zwischen Th 6 und Th12. Durch einen offenen hinteren Zugang sowie dorsaler Korrektur- und Aufrichtespondylodese konnte eine Korrektur und Versteifung der Hauptkurve (Th3-L2) durchgeführt werden.

## 2. Chirurgische Behandlung durch vorderen Zugang

Beim Zugang von ventral wird bei Skoliosen im Brustbereich ein seitlicher Einschnitt entlang der Rippen (Thorakotomie, evtl. doppelter Zugang) getätigt. Bei Skoliosen im Lendenbereich wird der Hautschnitt in der Flanke (Lumbotomie, Thorako-Lumbotomie) durchgeführt, dabei muss meistens das Zwerchfell von der inneren Rumpfwand abgetrennt werden. Zunächst werden im jeweiligen Bereich die Bandscheiben herausgenommen, dann werden Stäbe und Schrauben zur Begradigung und Stabilisierung eingearbeitet. Diese sollen nach Möglichkeit bereits nach der Operation dafür sorgen, dass der Patient aufrecht stehen, gehen oder sitzen kann (primäre Stabilität).

1968 wurde von Dwyer ein Wirbelkörper-Kabel-System für die vordere Aufrichtung von Wirbelsäulenkrümmungen entwickelt [23, 24]. Damit war eine sehr gute Korrektur in der koronaren Ebene möglich. Diese Technik wurde durch Zielke in den 1970er Jahren durch ein Schrauben-Gewindestab-System weiterentwickelt (VDS-System, Ventrale Derotations-Spondylodese) [25]. Er hat den Harrington-Kompressionsgewindestab mit Dwyer-Wirbelkörperschrauben kombiniert [26] und damit eine wesentliche Verbesserung der Korrektur der frontalen und transversalen Ebene und eine Reduktion der Fusionsstrecke im Vergleich zu der dorsalen Harrington-Spondylodese erreicht. Der wesentliche Nachteil dieser Systeme ist die Tendenz zur Kyphosierung, die höhere Rate von Implantatversagen, Pseudoarthrosen sowie die Erfordernis einer postoperativen Gips- oder Korsettruhigstellung. Auf Grund dieser negativen Erfahrungen wurden rigide Schrauben-Stab-Systeme mit Einzelstab (TSRH, Harms) [27, 28] und Doppelstab (Kaneda, Halm-Zielke) weiterentwickelt [29, 30].

Die gegenwärtigen Systeme ermöglichen eine gute rigide Fixation, eine verbesserte Korrektur der sagittalen Ebene und dadurch eine geringere Erfordernis zur postoperativen Ruhigstellung.

Die Indikation zur ventralen Instrumentierung wurde auf thorakale Skoliosen mittels Zugang über Thorakotomie ausgeweitet, um eine bessere sagittale Korrektur, eine Verkürzung der Fusionsstrecke zu erreichen sowie zur Vermeidung eines Crankshaft-Phänomens (Krümmungsprogredienz nach Operation durch Wachstum, siehe oben) bei Patienten im frühen Wachstumsalter. Videoassistierte thorakoskopische anteriore Instrumentationen können zur Reduzierung des

chirurgischen Traumas eingesetzt werden [31]. Jedoch beinhaltet diese Technik eine langsame Lernkurve, das Risiko der Verletzung vitaler Nachbarorgane sowie Anästhesie-Probleme bei einseitiger Lungenbeatmung. Sowohl eine endoskopische als auch eine offene Thorakotomie führen zu Beeinträchtigung der Lungenfunktion. In einigen Studien wurde ein Unterschied im Outcome beschrieben [32], dieser bleibt jedoch klinisch oft unbedeutend [33]. Mit Hilfe von ventralen Instrumentierungen sind folgende Korrekturmöglichkeiten vorhanden:

- a. Kompression
- b. Distraction
- c. Cantilever
- d. Derotation
- e. In Situ Konturierung

Der Nachteil der ventralen gegenüber den dorsalen Zugängen ist, dass sie hauptsächlich an einer Krümmung (Hauptkrümmung) angewandt werden und eine Ausweitung auf Nebenkurven technisch anspruchsvoll ist. Somit bleiben die Indikationsmöglichkeiten eingeschränkt. Vorteil der ventralen Zugänge ist, dass mit der Ausräumung der Bandscheiben eine gute Derotation und optimale sagittale Profilierung mit Wiederherstellung der thorakalen Kyphose erreicht werden kann. Gleichzeitig wird durch das bone-on-bone Konzept (wegen des kyphosierenden Effekts sollte das nur thorakal angewandt werden) eine hohe Wahrscheinlichkeit der knöchernen Fusion erreicht. Im lumbalen Bereich sollten Cages eingesetzt werden, damit die physiologische lumbale Lordose erhalten bzw. erreicht werden kann. Bei gewissen lumbalen Krümmungen kann unter Umständen die Fusionsstrecke bei den ventralen Eingriffen um ein Bewegungssegment kürzer gehalten werden.

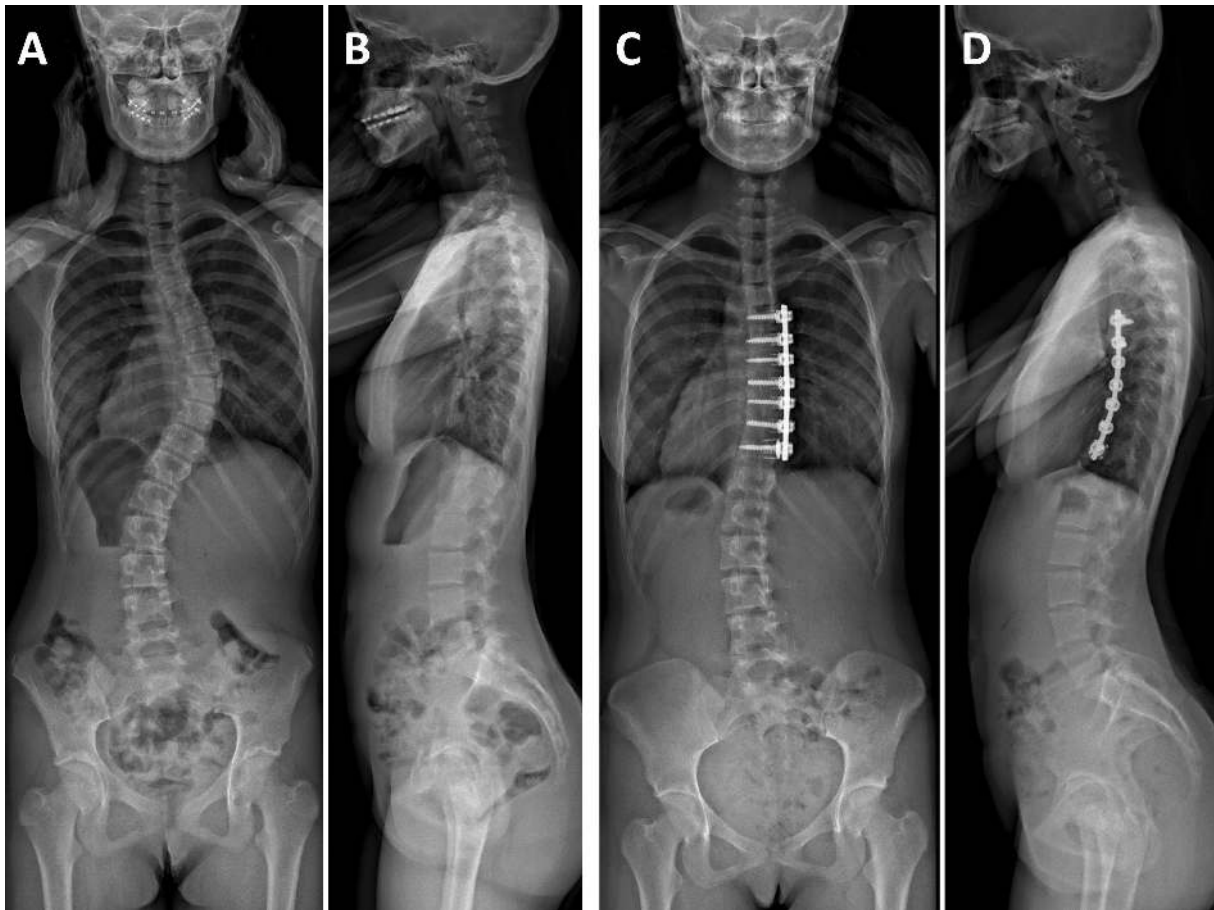


Abbildung 2: 13-jährige Patientin mit zunehmender Krümmung bei idiopathischer Skoliose. Röntgenbilder der gesamten Wirbelsäule in zwei Ebenen (A und B) zeigen eine idiopathische rechtskonvexe thorakale Skoliose Lenke Typ I mit einem Cobb Winkel der Hauptkrümmung von  $43^\circ$  zwischen Th 6 und Th11. Durch die Eröffnung des Brustkorbes (Thorakotomie) von rechts, sowie ventraler Derotationsspondylodese konnte eine Korrektur und Versteifung der Hauptkurve (Th5-11) durchgeführt werden.

### 3. Chirurgische Behandlung durch kombinierten Zugang

Wenn die gekrümmte Wirbelsäule besonders starr oder die Kurve sehr fortgeschritten ist, muss manchmal in einer vorangehenden Operation eine Durchtrennung des vorderen Längsbandes und eine Entfernung von Bandscheiben vorgenommen werden. Danach erfolgt die eigentliche Korrektur von hinten.

Gelegentlich erfolgt die Instrumentation sowohl über den vorderen als auch über den hinteren Zugangsweg. Dies kann einzeitig oder zweizeitig erfolgen. Heutzutage sind kombinierte Zugänge nur in seltenen Ausnahmefällen mit extrem starker und rigider Krümmung indiziert.

Bei sehr ausgeprägten Krümmungen ist eine präoperative Halo-traktion über mehrere Wochen oder sogar Monate notwendig. Die Zugkraft der Halo-Schwerkraft-Traktionsbehandlung wird langsam bis circa zu der Hälfte des Körpergewichts gesteigert. Dies bewirkt eine langsame Korrektur der Krümmungen, verbessert die Lungenfunktion und ermöglicht die optimale Ernährung.

#### 4. Minimal invasive Skoliosechirurgie

Für die chirurgische Behandlung der Adoleszentskoliose hat sich die dorsale Korrekturspondylodese als Goldstandard etabliert. Die meistens längerstreckigen Spondylodesen benötigen eine ausgedehnte Darstellung der dorsalen Wirbelsäulenelemente, die mit erheblichen Blutverlust und größerem Gewebeschaden einhergehen.

Um diese Nachteile zu minimieren, wurden in den letzten Jahren minimal invasive Techniken angestrebt auch in der Deformitätenchirurgie sukzessive eingeführt. Zur Zeit scheint sich die sogenannte Drei-Hautinzision-Technik zu etablieren [34-36].

Der Vorteil dieser Technik liegt darin, dass die für den Erfolg notwendige Spondylodese theoretisch ohne Kompromisse durchgeführt werden kann. Die strategisch wichtigen Facettengelenksreihen werden genauso wie beim offenen Verfahren dargestellt und die dorsale Spondylodese durchgeführt. Dabei können die meisten paravertebralen Muskelfasern stumpf und parallel zur Faserrichtung gespalten werden und müssen nicht mehr von der Mittellinie scharf abgelöst werden. Die erreichte Korrektur ist radiologisch den konventionellen Verfahren kaum unterlegen. Kurzfristig stellen der geringere Blutverlust, kürzere postoperative Rekonvaleszenzzeit und geringere postoperative Schmerzen deutliche Vorteile gegenüber dem konventionell offenem Verfahren dar. Die eingeschränkten Korrekturmöglichkeiten kommen lediglich bei rigiden und ausgeprägten Skoliosen (coronale Cobb-Winkel über 70°-75°) zum Vorschein. In den Fällen, wo die Durchführung von Osteotomien notwendig ist, ist der konventionelle offene dorsale Zugang immer noch das Verfahren der Wahl.

Bei flexiblen Krümmungen mit einem koronaren Cobbwinkel der Hauptkrümmung unter  $70^\circ$  bis  $80^\circ$  kann heutzutage die minimalinvasive, muskelschonende Drei-Hautinzisionstechnik in Erwägung gezogen werden, wobei noch keine Langzeitstudien zur Belegung der Effektivität dieser Technik publiziert sind.

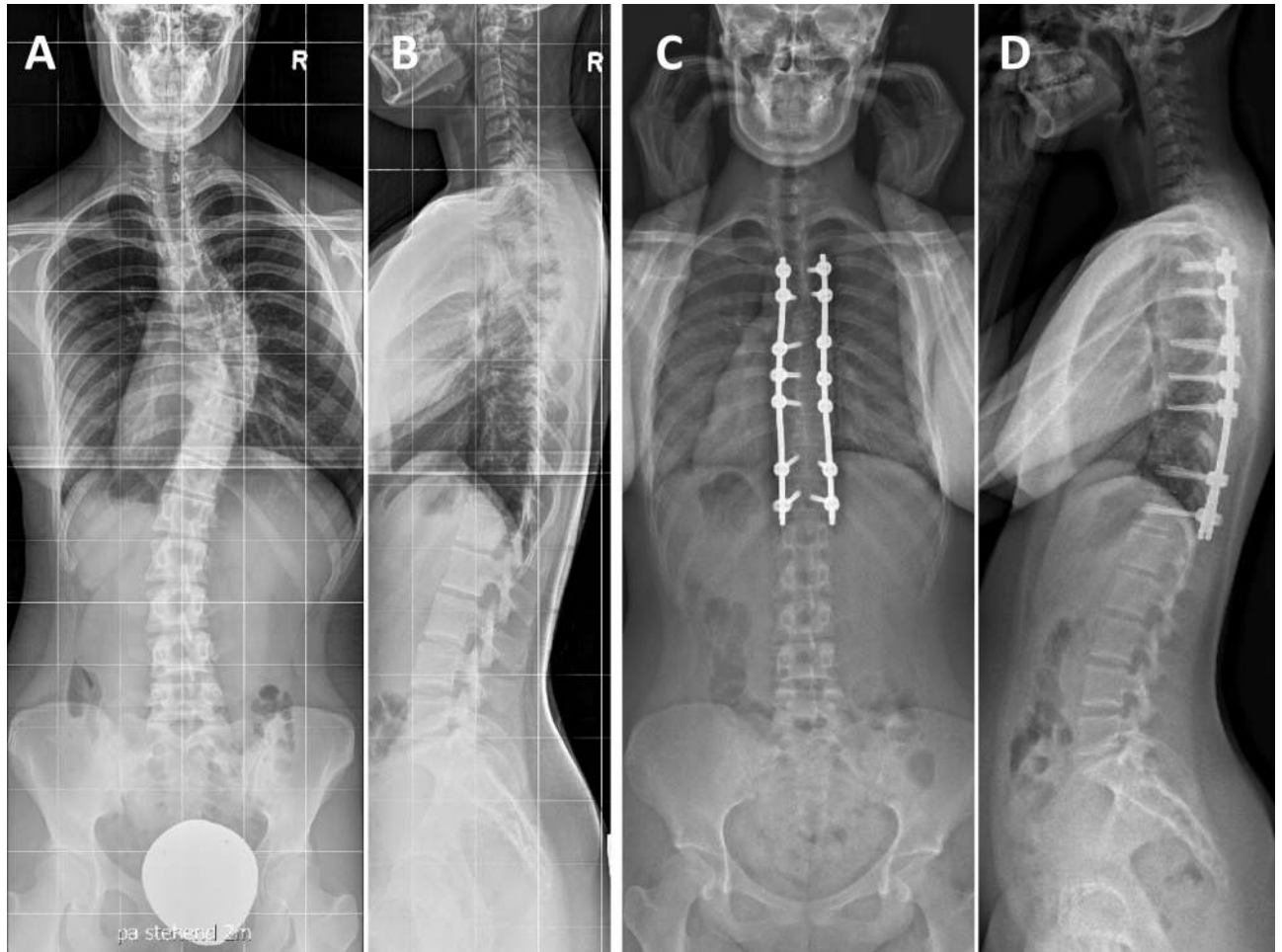


Abbildung 3: 18-jährige Patientin mit idiopathischer Skoliose. Röntgenbilder der gesamten Wirbelsäule in zwei Ebenen (A und B) zeigen eine idiopathische rechtskonvexe thorakale Skoliose Lenke Typ I mit einem Cobb Winkel der Hauptkrümmung von  $54^\circ$  zwischen Th 6 und Th11. Mit Hilfe der Drei-Hautinzisions-Technik konnte eine Korrektur mit Hilfe dorsaler Instrumentierung (Th3/4-Th6/7/8-Th10/11) und dorsale Spondylodese Th 3 bis Th11 ohne Kompromisse durchgeführt werden (C und D).

## **Nach der Operation**

Im Anschluss an die Operation (Ausnahme minimal invasive Eingriffe) wird oft für eine Nacht eine intensivmedizinische Überwachung notwendig. Eine Magensonde kann gelegt werden, um vorübergehend den Magen-Darm-Trakt zu schonen. Die Wirbelsäule muss für einige Zeit postoperativ besonders geschont werden. Die Dauer richtet sich nach der Operationsmethode und dem Befund und wird mit dem behandelnden Chirurgen besprochen. Die erste Mobilisation erfolgt in den ersten Tagen nach der Operation und kann in der Regel rasch gesteigert werden. Bestimmte Sportarten und Tätigkeiten, die eine Belastung oder Gefährdung der Wirbelsäule bedeuten, sollten auch später nicht ausgeübt werden. Bei Besonderheiten, die auf Komplikationen hindeuten könnten, sollte der behandelnde Chirurg kontaktiert werden, um eine eventuell notwendige Behandlung durchzuführen.

## **Prognose**

Durch die Skoliose-Operation kann die Krümmung in aller Regel deutlich verbessert werden. Die Erfolgsaussichten sind abhängig von der Ursache und der Schwere der Skoliose. In den meisten Fällen kann die Krümmung um etwa die Hälfte verringert werden, bei günstigen Voraussetzungen kann die Krümmung auch um 80 % oder mehr begradigt werden.

## **Ergebnisse nach chirurgischer Behandlung**

Typischerweise werden drei Behandlungserfolge dokumentiert:

1. Radiologie (Messung anteroposterior und im seitlichen Strahlengang)
2. Klinik (Komplikationen, Lungenfunktion, Beweglichkeit, Muskelkraft, Rückenform)
3. Selbsteinschätzung der Patienten (Allgemeinbefinden in Bezug auf Skoliose und deren Behandlung – kann z.B. mittels SRS-Fragebogen eingeholt werden)



Verschiedene Autoren berichten, dass das Ausmaß der Krümmung bzw. der Krümmungskorrektur in keiner Beziehung zur Lebensqualität steht [37, 38]. Jedoch ergaben retrospektive Langzeitstudien, dass Patienten, die chirurgisch oder mit Korsett behandelt wurden, fast dieselbe Lebensqualität erreichen wie gesunde Kontrollpatienten. Einige retrospektive Untersuchungen zeigten, dass die Adoleszentskoliose die Körperwahrnehmung und andere gesundheitliche Selbsteinschätzungen beeinflusst. Jede Untersuchung benutzt jedoch andere Methoden, um psychologische Befunde und Zusammenhänge zu messen [39]. Trotz dieser Unzulänglichkeiten kann man konstatieren, dass eine Korsettbehandlung psychologischen Stress für den Patienten bedeutet, zumindest zu Beginn der Behandlung, möglicherweise aber auch im Langzeitverlauf. In der Literatur wird festgestellt, dass Jugendliche in psychosozialer Hinsicht, in Bezug auf das Körpergefühl und gesundheitliche Lebensqualität gegenüber gesunden Vergleichspersonen beeinträchtigt sind, jedoch im Erwachsenenalter im Allgemeinen unter keinem psychischen Stress leiden [40].

Eine Langzeitstudie aus Schweden untersuchte den natürlichen Verlauf von Rückenschmerz und Funktion [38]. Dabei wurden Patienten, die mit Korsett behandelt wurden mit solchen, die operiert wurden in zwei vergleichbaren Kontrollgruppen verglichen. Sie ermittelten eine geringe Evidenz, dass diese beiden Patientengruppen gegenüber gleichaltrigen Kontrollpatienten benachteiligt waren bei Befragung nach dem SF-36 Fragebogen bzw. mit dem Oswestry Low Back Pain Score. Die mittlere Krümmung betrug in beiden Gruppen mehr als 30°.

#### Behandlung durch hinteren Zugang

Ein besonderes Augenmerk wird im Langzeitverlauf auf das Auftreten von Rückenschmerzen gelegt. Einige Autoren fanden keine erhöhte Rate an Rückenschmerzen bei operierten Patienten, bzw. keine Korrelation mit dem Ausmaß der Fusion nach kaudal 20 Jahre nach Harrington-Instrumentation verglichen mit einer Kontrollgruppe [38]. In anderen Studien konnte eine vermehrte Häufigkeit von Rückenschmerzen festgestellt werden bei Patienten mit Instrumentation bis L4 oder L5 im Vergleich zu solchen, die nur bis L3 fusioniert sind [37, 41]. Des Weiteren konnte gezeigt werden, dass die Beweglichkeit des Rumpfes deutlich eingeschränkt ist, wenn L4 in die Instrumentierung miteinbezogen wurde. Außerdem wurden Fusionen, die weiter nach kaudal gehen, mit radiologischen degenerativen

Veränderungen der nicht fusionierten kaudalen Etagen in Verbindung gebracht. Gesamthaft zeigen sich sehr gute Verläufe auch nach 10 Jahren [42].

Die Verwendung von Pedikelschrauben bringt mehrere Vorteile: Die vermehrte Translation und Derotation reduziert die Notwendigkeit zur Thoraxplastik; die kräftigere dorsale Korrektur reduziert die Notwendigkeit von anterioren Releaseoperationen bei Kurven von über 90°; ein Crankshaft-Phänomen bei alleinigen dorsalen Eingriffen kann vermieden werden. Des Weiteren ist mit Hilfe von Pedikelschrauben eine bessere Primärstabilität und eine frühere Mobilisation, ganz ohne Korsett, möglich. Auch die Fusionsrate wird dadurch erhöht und der Korrekturverlust im Langzeitverlauf reduziert.

#### Behandlung durch vorderen Zugang

Lenke berichtet über eine bessere Korrektur der Hauptkrümmung und eine größere Spontankorrektur im nicht instrumentierten Bereich der Lendenwirbelsäule, wenn die thorakale Instrumentierung dorsal und nicht ventral erfolgte. 2 bis 7 Jahre postoperativ betrug die Korrektur der thorakalen Kurven bei dorsalen Eingriffen 62% versus 52% bei den ventralen Eingriffen im instrumentierten Bereich [43].

Einige Autoren beobachteten einen Verlust an lumbaler Lordose bei Verwendung von anterioren Kompressionssystemen. Das sagittale Profil kann mit intervertebralen Implantaten (Cages) erhalten werden [44].

#### **Zusammenfassung**

Trotz vieler Kontroversen und unbeantworteter Fragen in Bezug auf die Adoleszentskoliose besteht die Hauptschwierigkeit darin, dass Informationen über die Ätiologie und Pathogenese dieser Krankheit fehlen. Wir wissen nicht, ob die AIS eine eigene Entität oder eine Manifestation verschiedener Ursachen ist. Wir kennen nicht alle Faktoren, die zur Krümmungszunahme und zu den Sekundärmanifestationen der Deformität führen.

Auf Grund des Fehlens grundlegender Informationen zielen alle Behandlungsanstrengungen auf Prävention oder Korrektur der primären Wirbelsäulendeformität. Obwohl die Korsettbehandlung als Standard für Patienten

mit hoher Wahrscheinlichkeit der Krümmungszunahme (Kurven von 25-40° vor Wachstumsabschluss) gilt, wissen wir nicht genau, welche Patienten von einer Korsettbehandlung profitieren. Betreffend der Effektivität einer Korsettbehandlung stehen widersprüchliche Literaturangaben zur Verfügung. Die neuste und vielleicht bisher am besten durchdachte und durchgeführte Studie (BrAIST) zeigte eine sehr gute Wirksamkeit in Bezug auf Vorbeugung der Progredienz und hat eine klare Dose-Response-Kurve aufgezeigt: die tägliche Tragdauer eines Korsetts unter 14 Stunden zeigt kaum eine Wirkung, während mehr als 18 Stunden täglich die Effektivität nicht wesentlich steigern kann [45]. Sowohl nordamerikanische als auch holländische Untersuchungen beziehen sich auf Lebensqualität und andere psychosoziale Faktoren von Patienten mit AIS. Falls diese Studien in Zukunft zeigen, dass alleinige Verlaufskontrollen ohne Behandlung bzw. Korsettbehandlungen Stress hervorrufen, sollte dies in die therapeutische Entscheidungsfindung miteinbezogen werden.

Die chirurgische Behandlung kann die Deformität korrigieren und einer weiteren Krümmungszunahme vorbeugen. Durch technische Innovationen konnte die Sicherheit, mit der wir Deformitäten korrigieren und die Rumpfbalance erhalten können, deutlich verbessert werden. Langzeitresultate dieser sich ändernden Behandlungsmethoden stehen noch aus. Das Risiko kardiopulmonaler Probleme kann auf diese Weise sicherlich reduziert werden, aber inwiefern eine Operation anderen negativen Langzeitfolgen einer Skoliose vorbeugen kann, ist letztlich unklar.

## **Empfehlungen des Vereins Skoliose Schweiz (VSS)**

Der Verein Skoliose Schweiz (VSS) wurde im Jahr 2000 von Skoliose-Betroffenen gegründet, um deren Interessen in der Schweiz wahrzunehmen. Primäres Ziel ist ein verbesserter Informationsfluss zwischen allen Involvierten, damit eine optimale Behandlung gewährleistet werden kann.

Der VSS ist Anlaufstelle für alle Fragen rund um die Skoliose und wir suchen die Zusammenarbeit mit allen Fachpersonen. Ebenso vernetzen wir uns international mit anderen Selbsthilfeorganisationen.

Das Gleichstellen von konservativen und operativen Behandlungsmöglichkeiten ist uns ein Anliegen, damit jede Patientin und jeder Patient aufgrund von objektiven Informationen selber entscheiden kann, welches jeweils der richtige Weg für sich persönlich ist.

Wir sind der Meinung, dass die Behandlung von Skoliose-Betroffenen in erfahrene Hände gehört und nur durch eine koordinierte Zusammenarbeit zwischen Arzt/Ärztin, Orthopädietechniker/-in und Physiotherapeut/-in gewährleistet ist.

Aus diesem Grund ist der Fachbeirat entstanden, welcher den Vorstand des VSS in fachlichen Fragen berät und die vorliegenden Richtlinien ausgearbeitet hat.

Wir wünschen uns, dass diese Richtlinien möglichst viele Ärzte/Ärztinnen, Orthopädietechniker/-innen und Physiotherapeuten/-innen animiert, ihre Patientinnen und Patienten an die entsprechenden Fachpersonen zu überweisen, damit eine möglichst optimale Behandlung gewährleistet werden kann.

Wir sind überzeugt, dass das frühzeitige Eingreifen von geschulten Personen die Prognose der Skoliose längerfristig verbessert, die Lebensqualität von Betroffenen erhöht und so auch Folgekosten im Gesundheitswesen reduziert werden können. Jede Patientin und jeder Patient ist ein Individuum. Die Entscheidung für die Operation und die Planung wird vom Chirurg nach bestem Wissen durchgeführt. Die Skolioseoperationen sollten in dafür geeigneten, mit ausreichend Erfahrung ausgestatteten Wirbelsäulenzentren durchgeführt werden.

1. Hibbs RA (1924) A report of fifty-nine cases of scoliosis treated by the fusion operation. *J Bone Joint Surg Am* 6:3-34
2. Fekete TF, Mannion A, Kleinstuck F, Loibl M, Jeszenszky D (2017) Back pain and its change after surgery in adolescents and young adults with adolescent idiopathic scoliosis (AIS). In: *Scoliosis Research Society 52nd Annual Meeting & Course*. Philadelphia, PA USA.
3. Weinstein SL, Ponseti IV (1983) Curve progression in idiopathic scoliosis. *J Bone Joint Surg Am* 65:447-455
4. Hasler C, Bosshard A, Luchsinger-Lang C, Rotach B, Jeszenszky D, Böni T (2012) Die konservative Behandlung der idiopathischen Adoleszenten skoliose: Positionspapier des Vereins Skoliose-Selbsthilfe Schweiz.
5. Weinstein SL (1999) Natural history. *Spine (Phila Pa 1976)* 24:2592-2600
6. Miyanji F, Newton PO, Samdani AF, Shah SA, Varghese RA, Reilly CW, Mulpuri K (2015) Impact of Surgical Waiting-List Times on Scoliosis Surgery: The Surgeon's Perspective. *Spine (Phila Pa 1976)* 40:823-828. doi: 10.1097/BRS.0000000000000205
7. Padua R, Padua S, Aulisa L, Ceccarelli E, Padua L, Romanini E, Zanolli G, Campi A (2001) Patient outcomes after Harrington instrumentation for idiopathic scoliosis: a 15- to 28-year evaluation. *Spine (Phila Pa 1976)* 26:1268-1273
8. Asher MA, Burton DC (2006) Adolescent idiopathic scoliosis: natural history and long term treatment effects. *Scoliosis* 1:2. doi: 10.1186/1748-7161-1-2
9. Helenius I, Remes V, Yrjonen T, Ylikoski M, Schlenzka D, Helenius M, Poussa M (2002) Comparison of long-term functional and radiologic outcomes after Harrington instrumentation and spondylodesis in adolescent idiopathic scoliosis: a review of 78 patients. *Spine (Phila Pa 1976)* 27:176-180
10. Lenke LG, Betz RR, Harms J, Bridwell KH, Clements DH, Lowe TG, Blanke K (2001) Adolescent idiopathic scoliosis: a new classification to determine extent of spinal arthrodesis. *J Bone Joint Surg Am* 83-A:1169-1181
11. Sutter M, Deletis V, Dvorak J, Eggspuehler A, Grob D, Macdonald D, Mueller A, Sala F, Tamaki T (2007) Current opinions and recommendations on multimodal intraoperative monitoring during spine surgeries. *Eur Spine J* 16 Suppl 2:S232-237. doi: 10.1007/s00586-007-0421-z
12. Harrington PR (1962) Treatment of scoliosis. Correction and internal fixation by spine instrumentation. *The Journal of bone and joint surgery American volume* 44-A:591-610
13. Lagrone MO, Bradford DS, Moe JH, Lonstein JE, Winter RB, Ogilvie JW (1988) Treatment of symptomatic flatback after spinal fusion. *J Bone Joint Surg Am* 70:569-580
14. Dubousset J, Herring JA, Shufflebarger H (1989) The crankshaft phenomenon. *J Pediatr Orthop* 9:541-550
15. Cotrel Y, Dubousset J (1984) [A new technic for segmental spinal osteosynthesis using the posterior approach]. *Rev Chir Orthop Reparatrice Appar Mot* 70:489-494
16. Suk SI, Kim WJ, Lee CS, Lee SM, Kim JH, Chung ER, Lee JH (2000) Indications of proximal thoracic curve fusion in thoracic adolescent idiopathic scoliosis: recognition and treatment of double thoracic curve pattern in adolescent idiopathic scoliosis treated with segmental instrumentation. *Spine (Phila Pa 1976)* 25:2342-2349
17. Dorward IG, Lenke LG, Stoker GE, Cho W, Koester LA, Sides BA (2014) Radiographic and Clinical Outcomes of Posterior Column Osteotomies in Spinal Deformity Correction. *Spine (Phila Pa 1976)*. doi: 10.1097/BRS.0000000000000302
18. Bridwell KH, Lewis SJ, Lenke LG, Baldus C, Blanke K (2003) Pedicle subtraction osteotomy for the treatment of fixed sagittal imbalance. *J Bone Joint Surg Am* 85-A:454-463

19. Bridwell KH, Lewis SJ, Rinella A, Lenke LG, Baldus C, Blanke K (2004) Pedicle subtraction osteotomy for the treatment of fixed sagittal imbalance. Surgical technique. *J Bone Joint Surg Am* 86-A Suppl 1:44-50
20. Cho KJ, Bridwell KH, Lenke LG, Berra A, Baldus C (2005) Comparison of Smith-Petersen versus pedicle subtraction osteotomy for the correction of fixed sagittal imbalance. *Spine* 30:2030-2037; discussion 2038. doi: 00007632-200509150-00006 [pii]
21. Suk SI, Chung ER, Kim JH, Kim SS, Lee JS, Choi WK (2005) Posterior vertebral column resection for severe rigid scoliosis. *Spine* 30:1682-1687
22. Steel HH (1983) Rib resection and spine fusion in correction of convex deformity in scoliosis. *J Bone Joint Surg Am* 65:920-925
23. Dwyer AF, Newton NC, Sherwood AA (1969) An anterior approach to scoliosis. A preliminary report. *Clin Orthop Relat Res* 62:192-202
24. Dwyer AF, Schafer MF (1974) Anterior approach to scoliosis. Results of treatment in fifty-one cases. *J Bone Joint Surg Br* 56:218-224
25. Zielke K, Stunkat R, Beaujean F (1976) [Ventrale derotations-spondylodesis (author's transl)]. *Archiv fur orthopadische und Unfall-Chirurgie* 85:257-277
26. Zielke K, Jeszenszky D (1989) Persönliche Mitteilung von Dr. Klaus Zielke. "Deutsches Skoliosezentrum" Werner Wicker Klinik, Bad Wildungen-Reinhardshausen, Deutschland
27. Harms J, Jeszenszky D, Beele B (1997) Ventral correction of thoracic scoliosis. In: Bridwell K, DeWald RL (eds) *The textbook of spine surgery*. Lippincott-Raven, Philadelphia. pp. 611-626.
28. Turi M, Johnston CE, 2nd, Richards BS (1993) Anterior correction of idiopathic scoliosis using TSRH instrumentation. *Spine (Phila Pa 1976)* 18:417-422
29. Kaneda K, Shono Y, Satoh S, Abumi K (1996) New anterior instrumentation for the management of thoracolumbar and lumbar scoliosis. Application of the Kaneda two-rod system. *Spine (Phila Pa 1976)* 21:1250-1261; discussion 1261-1252
30. Halm H, Niemeyer T, Halm B, Liljenqvist U, Steinbeck J (2000) [Halm-Zielke instrumentation in idiopathic scoliosis. Results in 25 consecutive patients with a minimum follow-up of 2 years]. *Z Orthop Ihre Grenzgeb* 138:22-28. doi: 10.1055/s-2000-10108
31. Crawford AH, Wall EJ, Wolf R (1999) Video-assisted thoracoscopy. *Orthop Clin North Am* 30:367-385, viii
32. Tis JE, O'Brien MF, Newton PO, Lenke LG, Clements DH, Harms J, Betz RR (2010) Adolescent idiopathic scoliosis treated with open instrumented anterior spinal fusion: five-year follow-up. *Spine (Phila Pa 1976)* 35:64-70. doi: 10.1097/BRS.0b013e3181c4af52
33. Min K, Haefeli M, Mueller D, Klammer G, Hahn F (2012) Anterior short correction in thoracic adolescent idiopathic scoliosis with mini-open thoracotomy approach: prospective clinical, radiological and pulmonary function results. *Eur Spine J* 21 Suppl 6:S765-772. doi: 10.1007/s00586-012-2156-8
34. Miyajima F, Samdani A, Ghag A, Marks DS, Newton P (2013) Minimally Invasive Surgery for AIS: An Early Prospective Comparison with Standard Open Posterior Surgery. *J Spine*. doi: 10.4172/2165-7939.S5-001
35. Sarwahi V, Wollowick AL, Sugarman EP, Horn JJ, Gambassi M, Amaral TD (2011) Minimally invasive scoliosis surgery: an innovative technique in patients with adolescent idiopathic scoliosis. *Scoliosis* 6:16. doi: 10.1186/1748-7161-6-16
36. Sarwahi V, Horn JJ, Kulkarni PM, Wollowick AL, Lo Y, Gambassi M, Amaral TD (2016) Minimally Invasive Surgery in Patients With Adolescent Idiopathic Scoliosis: Is it Better

- than the Standard Approach? A 2-Year Follow-up Study. *Clinical spine surgery* 29:331-340. doi: 10.1097/BSD.000000000000106
37. Weinstein SL, Zavala DC, Ponseti IV (1981) Idiopathic scoliosis: long-term follow-up and prognosis in untreated patients. *J Bone Joint Surg Am* 63:702-712
38. Danielsson AJ, Wiklund I, Pehrsson K, Nachemson AL (2001) Health-related quality of life in patients with adolescent idiopathic scoliosis: a matched follow-up at least 20 years after treatment with brace or surgery. *Eur Spine J* 10:278-288
39. Tones M, Moss N, Polly DW, Jr. (2006) A review of quality of life and psychosocial issues in scoliosis. *Spine (Phila Pa 1976)* 31:3027-3038. doi: 10.1097/01.brs.0000249555.87601.fc
40. Weinstein SL, Dolan LA, Cheng JC, Danielsson A, Morcuende JA (2008) Adolescent idiopathic scoliosis. *Lancet* 371:1527-1537. doi: 10.1016/S0140-6736(08)60658-3
41. Connolly PJ, Von Schroeder HP, Johnson GE, Kostuik JP (1995) Adolescent idiopathic scoliosis. Long-term effect of instrumentation extending to the lumbar spine. *J Bone Joint Surg Am* 77:1210-1216
42. Min K, Sdzuy C, Farshad M (2013) Posterior correction of thoracic adolescent idiopathic scoliosis with pedicle screw instrumentation: results of 48 patients with minimal 10-year follow-up. *Eur Spine J* 22:345-354. doi: 10.1007/s00586-012-2533-3
43. Potter BK, Kuklo TR, Lenke LG (2005) Radiographic outcomes of anterior spinal fusion versus posterior spinal fusion with thoracic pedicle screws for treatment of Lenke Type I adolescent idiopathic scoliosis curves. *Spine (Phila Pa 1976)* 30:1859-1866
44. Polly DW, Jr., Cunningham BW, Kuklo TR, Lenke LG, Oda I, Schroeder TM, Klemme WR (2003) Anterior thoracic scoliosis constructs: effect of rod diameter and intervertebral cages on multi-segmental construct stability. *Spine J* 3:213-219
45. Weinstein SL, Dolan LA, Wright JG, Dobbs MB (2013) Effects of bracing in adolescents with idiopathic scoliosis. *N Engl J Med* 369:1512-1521. doi: 10.1056/NEJMoa1307337